

EndoLimb Rosario 2023

Lesiones aorto-iliacas ¿Como lo estudio?



Dr. Martin Rabellino
Servicio de Angiografía y Terapia Endovascular
Hospital Italiano de Buenos Aires



Métodos Diagnósticos

Ecodoppler?

AngioRM?

AngioTC?

Angiografía?

Que buscamos?

Métodos Diagnósticos

- Conocer con precisión el grado de estenosis/obstrucción y longitud de las lesiones

- Diámetro de las lesiones

- Tipo de lesión de cronicidad

- Características calcificas y trombóticas de las lesiones

- Evaluar accesos y flujo de salida femoral

- Compromiso de vasos viscerales

Planificación

Métodos Diagnósticos

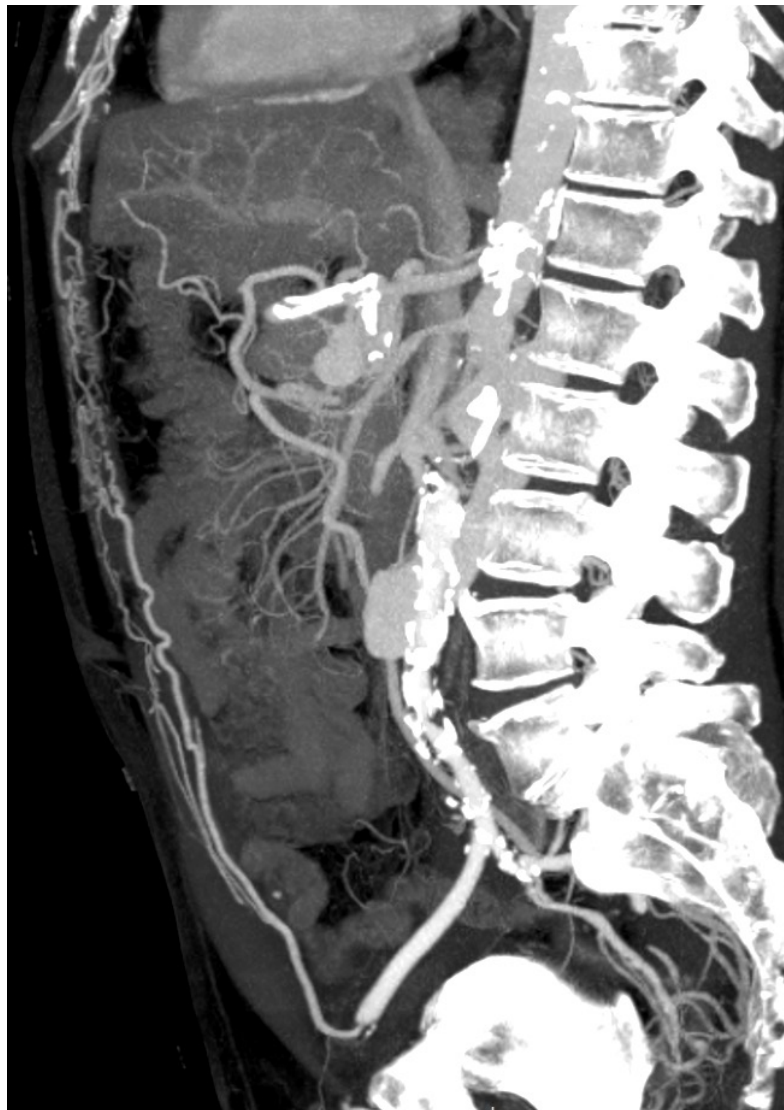
Ecodoppler?

AngioRM?

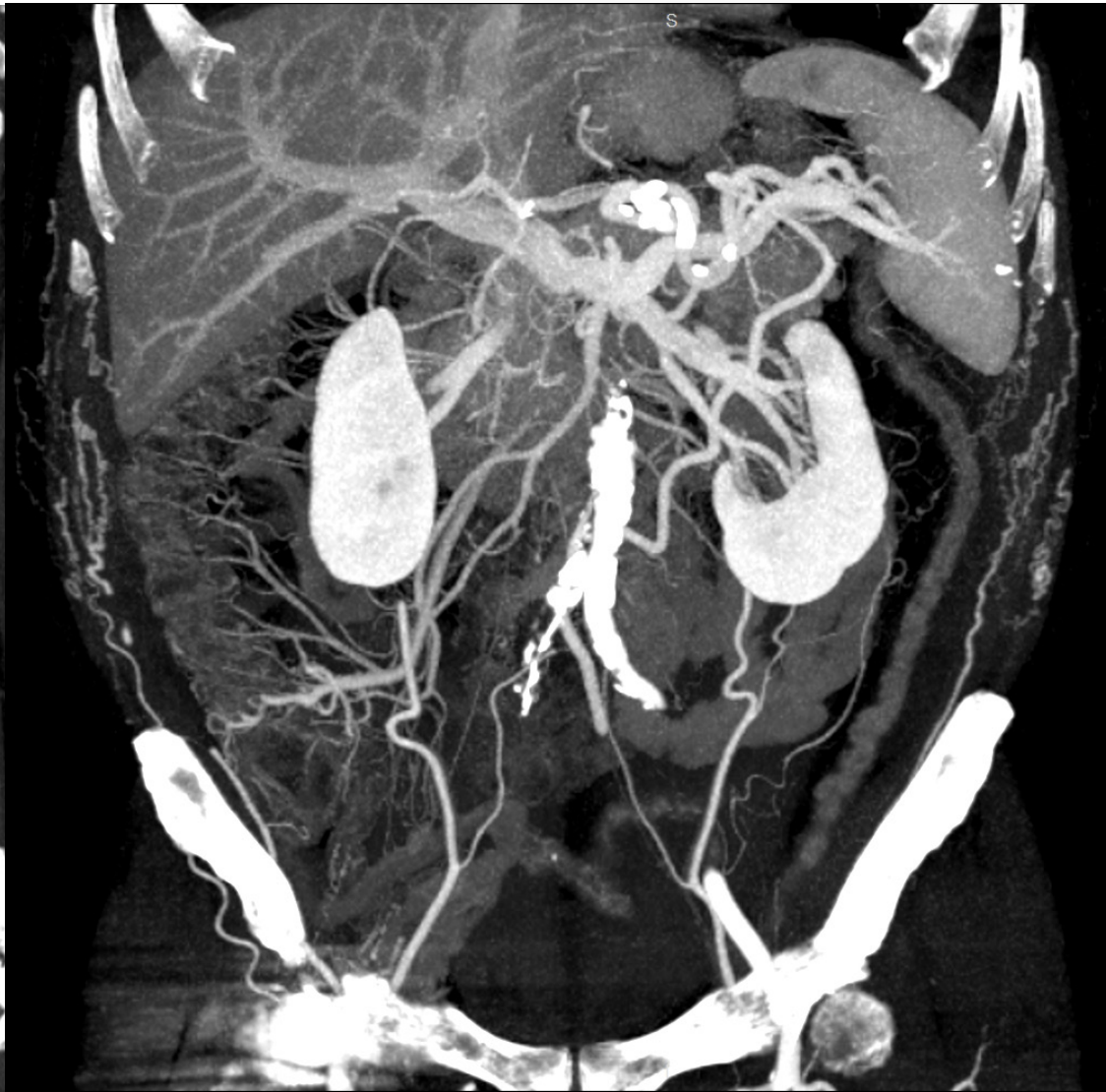AngioTC

AngioTC?

Angiografía?



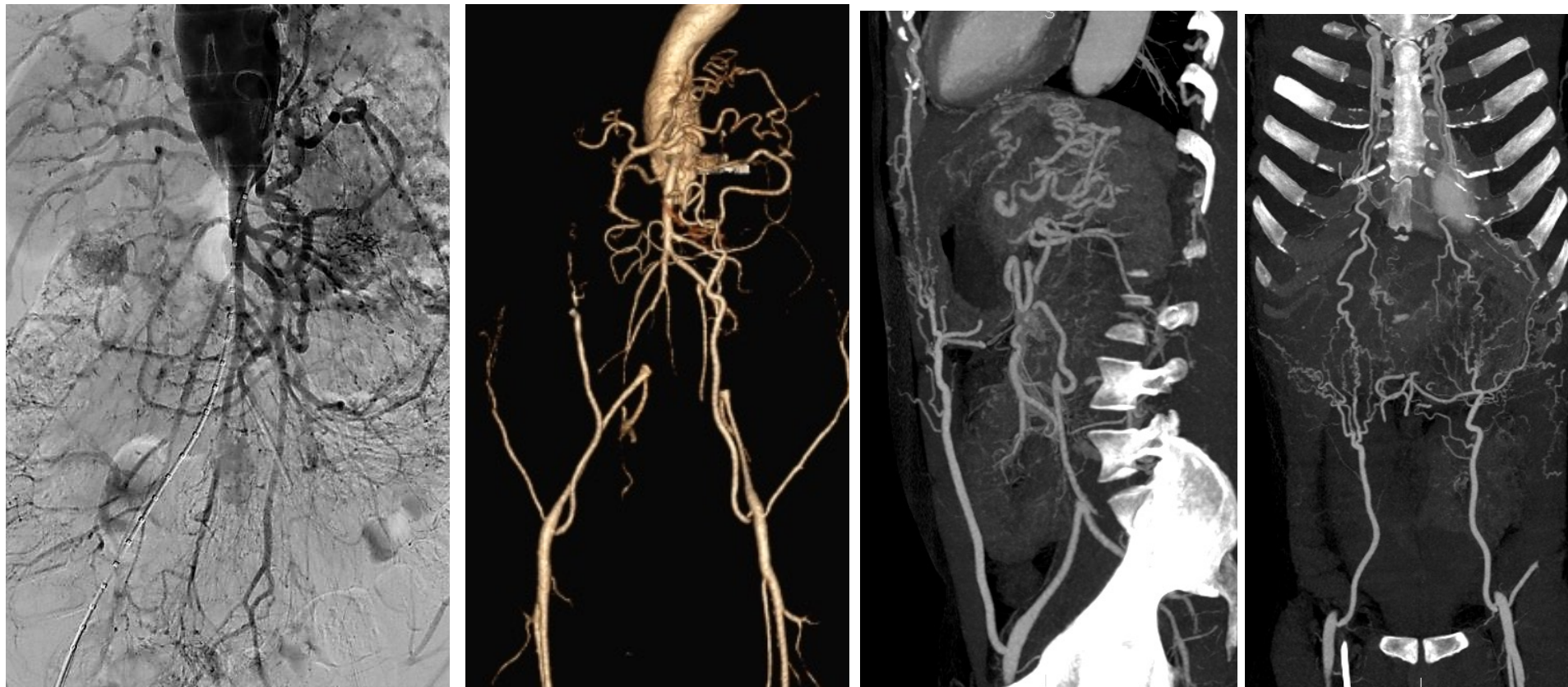Mamaria-epigástrica



Circunfleja I.E-Intercostales

- Estudio y planificación terapéutica

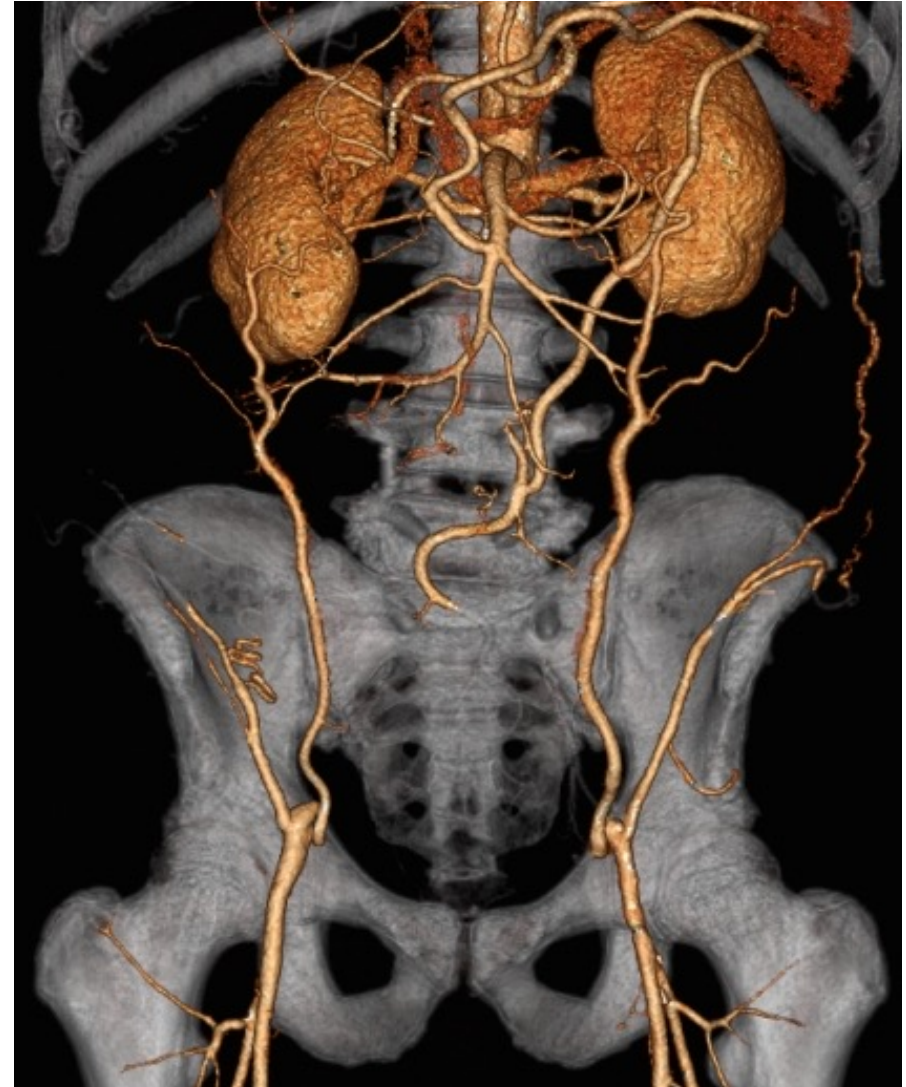
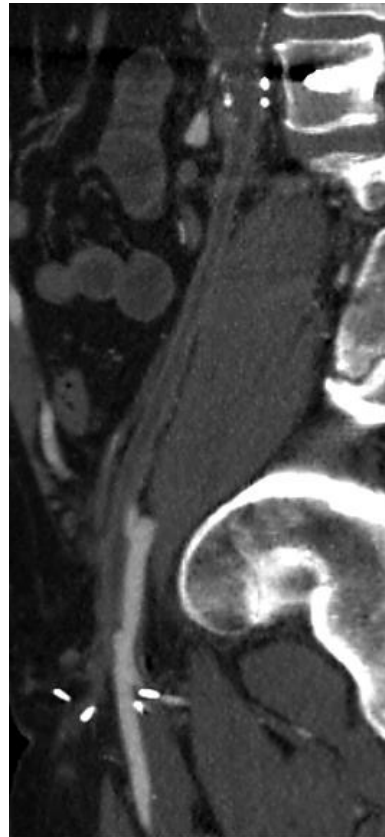
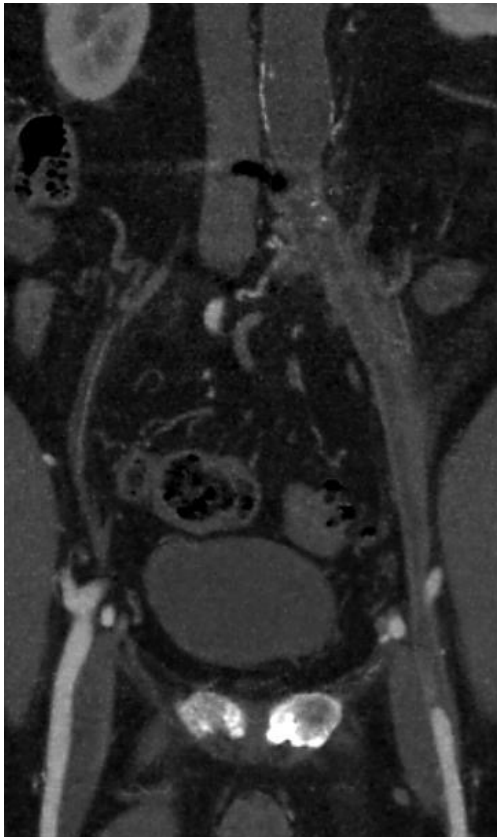
AngioTCMS



- Estudio y planificación terapéutica

AngioTCMS

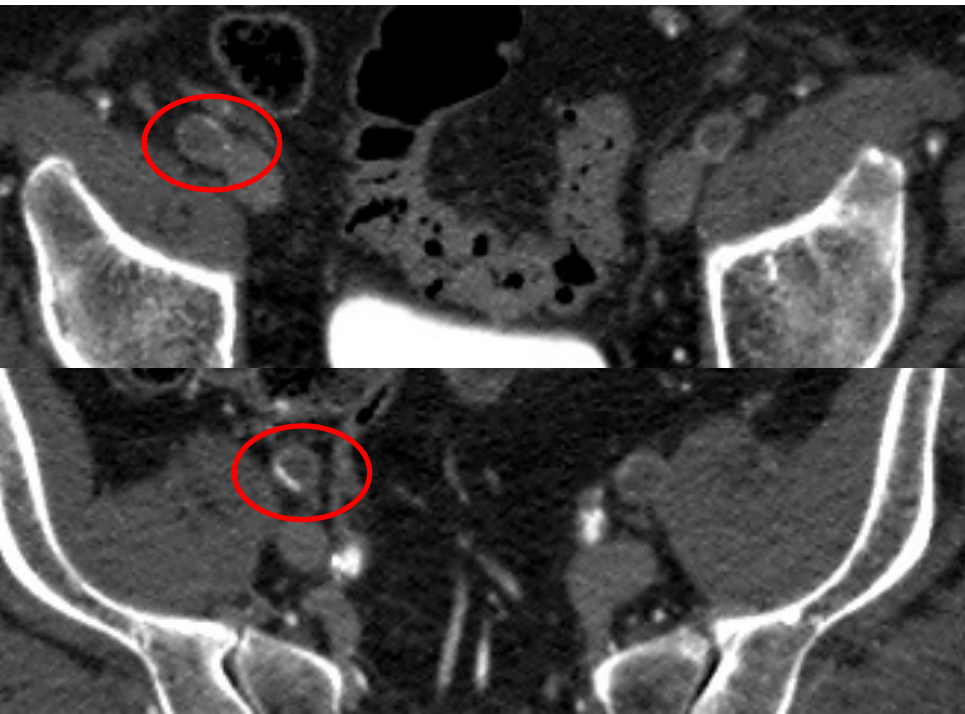
Planificación



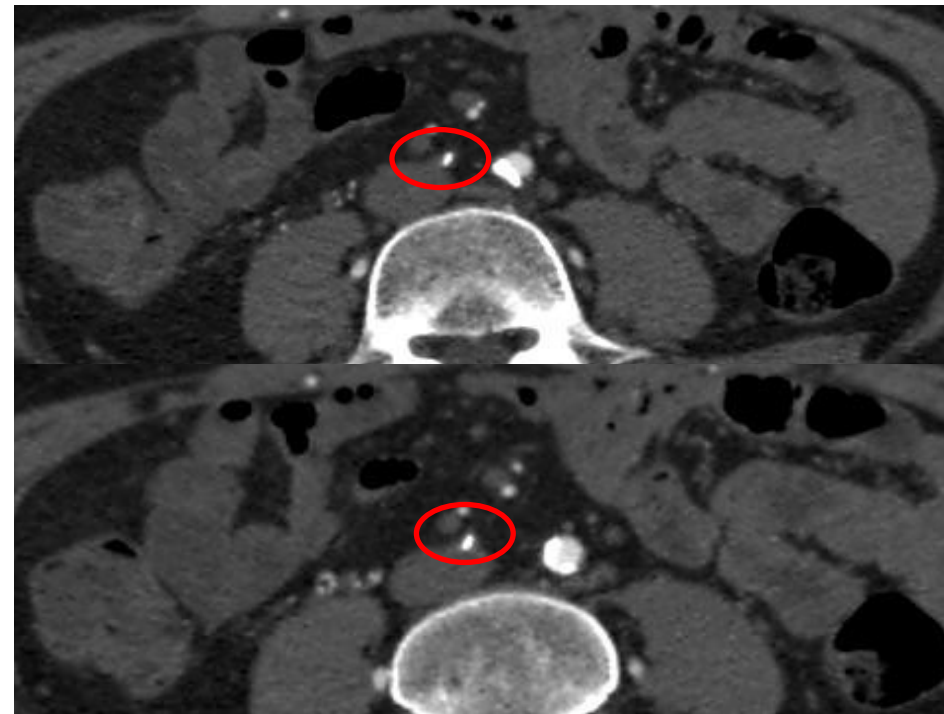
- Estudio y planificación terapéutica

AngioTCMS

Planificar y estimar el éxito técnico



Menor dificultad técnica



Mayor dificultad técnica

Conclusión

- **El mejor método diagnóstico es el que responda todos interrogantes necesarios para hacer un diagnóstico y planificación terapéutica correcta**
- **Las lesiones aorto-iliacas son complejas y debemos tener lo necesario para tratar el paciente adecuadamente**